УДК 616.13-005.4-008.6-007.64

ОСОБЕННОСТИ ЛЕЧЕНИЯ ОБЛИТЕРИРУЮЩЕГО АТЕРОСКЛЕРОЗА АРТЕРИЙ НИЖНИХ КОНЕЧНОСТЕЙ У ПАЦИЕНТОВ С ГЕНЕРАЛИЗОВАННЫМ АТЕРОСКЛЕРОЗОМ И АНЕВРИЗМОЙ АОРТЫ

Р.Э. Тадевосян, А.Ю. Апресян

«Скандинавия АВА-ПЕТЕР», Санкт-Петербург, Россия

РЕЗЮМЕ. Приведен обзор современных возможностей хирургического лечения облитерирующего атеросклероза артерий нижних конечностей, в том числе у коморбидных пациентов с мультифокальным атеросклерозом и аневризмами брюшной аорты. Представлены данные крупных рандомизированных исследований по сравнению ранних и отдаленных результатов реваскуляризации сосудистого русла нижних конечностей. Проанализированы исходы применения различных подходов к реконструкции аневризмы брюшной аорты, в том числе малого размера у пациентов высокого риска. Данные литературы проиллюстрированы клиническим примером из собственной практики. Описан случай успешной открытой хирургической реконструкции: аортобедренного протезирования у пациента с генерализованным атеросклерозом и аневризмой инфраренальной аорты с периодом наблюдения 6 мес.

КЛЮЧЕВЫЕ СЛОВА: *облитерирующий атеросклероз артерий нижних конечностей, мультифокальный атеросклероз, аневризма брюшной аорты, эндоваскулярная реконструкция, открытая реваскуляризация*

ДЛЯ ЦИТИРОВАНИЯ: Тадевосян Р.Э., Апресян А.Ю. Особенности лечения облитерирующего атеросклероза артерий нижних конечностей у пациентов с генерализованным атеросклерозом и аневризмой аорты. *Российский хирургический журнал*. 2025;3(3): 20–28. DOI: 10.18705/3034-7270-2025-1-3-20-28. EDN: KWLISH

ASPECTS OF TREATMENT OF PERIPHERAL ARTERY DISEASE IN PATIENTS WITH MULTIFOCAL ATHEROSCLEROSIS AND AORTIC ANEURYSM

R.E. Tadevosyan, A.Yu. Apresyan

“Scandinavia AVA-PETER”, St. Petersburg, Russia

ABSTRACT. This article provides an overview of current surgical options for treating peripheral arterial disease of the lower extremities, including those in comorbid patients with multifocal atherosclerosis and abdominal aortic aneurysms. The article presents data from large randomized trials comparing early and late outcomes of lower extremity vascular revascularization. The article analyzes outcomes of various approaches to abdominal aortic aneurysms reconstruction, including small abdominal aortic aneurysms in high-risk patients. The literature data are illustrated by a clinical example from our own practice. A case of successful open surgical reconstruction is described: aortobifemoral bypass grafting in a patient with generalized atherosclerosis and infrarenal aortic aneurysm with a 6-month follow-up period.

KEYWORDS: *peripheral arterial disease, multifocal atherosclerosis, abdominal aortic aneurysm, endovascular reconstruction, open revascularization*

FOR CITATION: Tadevosyan R.E., Apresyan A.Yu. Aspects of treatment of peripheral artery disease in patients with multifocal atherosclerosis and aortic aneurysm. *Russian Surgical Journal*. 2025;3(3): 20–28. DOI: 10.18705/3034-7270-2025-1-3-20-28 (In Russ.). EDN: KWLISH

Введение

Генерализованный (мультифокальный) атеросклероз (МФА) определяется как одновременное наличие клинически значимых атеросклеротических поражений по меньшей мере в двух крупных сосудистых бассейнах[1]. Однако ряд авторов определяют МФА как системный процесс с наличием даже гемодинамически незначимых атеросклеротических поражений двух и более артериальных бассейнов, склонный к прогрессированию и распространению за пределы клинически манифестирующего бассейна [2].

Приблизительно у одного из 4–6 пациентов с атеросклерозом присутствует поражение более двух артериальных бассейнов. Согласно регистру REACH (2006), охватившего 44 страны, у пациентов с заболеваниями периферических артерий (ЗПА) как исходное наличие, так и развитие в течение периода наблюдения наиболее вероятно [3,4].

На рис. 1 показана частота сочетанного атеросклеротического поражения нескольких артериальных бассейнов (например, у пациентов с ишемической болезнью сердца в 5–9 % случаев наблюдается сопутствующий стеноз сонной артерии >70 %) [5].

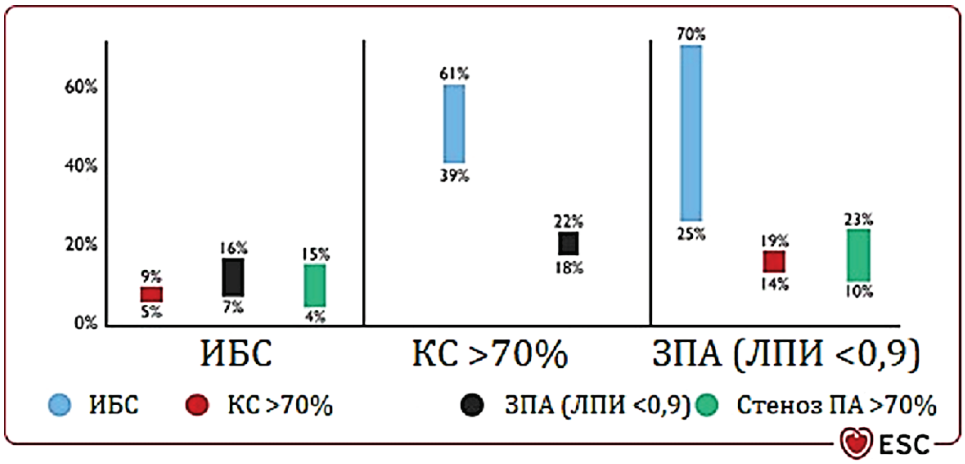

Рис. 1. Частота сочетанного атеросклеротического поражения нескольких артериальных бассейнов.
Заимствовано из Рекомендаций ESC (2017)
ЛПИ – лодыжечно-плечевой индекс; ИБС – ишемическая болезнь сердца; КС – каротидный стеноз; ЗПА – заболевание периферических артерий; ПА – почечные артерии

Клиническое значение МФА заключается в независимом почти двукратном увеличении риска сердечно-сосудистых событий, причем их частота событий возрастает пропорционально числу вовлеченных артериальных бассейнов [6]. Наличие МФА ассоциировано с инвалидизацией, снижением продолжительности и качества жизни и преждевременной смертностью у значимого числа пациентов по всему миру.

Факторы риска аневризмы брюшной аорты и типичного облитерирующего атеросклероза артерий нижних конечностей (ОААНК) во многом схожи. Гистопатологически аневризмы брюшной аорты (АБА) отличаются дегенерацией медии аорты. Большинство АБА приводят к формированию внутрипросветного тромба, который способствует постоянной деградации сосудистой стенки за счет окислительного стресса, апоптоза гладкомышечных клеток, протеолиза внеклеточного матрикса и воспаления адвентиции. Сложное взаимодействие наследственных и внешних факторов риска способствуют формированию АБА у пациентов с ОААНК. В первую очередь к группе риска относятся пациенты пожилого возраста, мужского пола, курильщики и лица с отягощенным семейным анамнезом по сердечно-сосудистым заболеваниям. Пожизненный риск АБА составляет 8,2 % в популяции мужчин и 10,5 % у курящих мужчин. По крайней мере 10–25 % пациентов с АБА имеют члена семьи с таким же заболеванием. Аневризма брюшной аорты может сочетаться с аневризмой грудной аорты, особенно при некоторых генетических аортопатиях.

Несмотря на то, что эти пациенты регулярно встречаются в клинической практике, надежных данных о лечении таких пациентов мало. При ведении этих пациентов, помимо оценки ведущего с позиции клинической картины поражения, необходимо учитывать сопутствующие заболевания. Стратегия лечения должна подбираться индивидуально в каждом клиническом случае междисциплинарной командой специалистов и быть

[1] Клинические рекомендации Российского общества ангиологов и сосудистых хирургов «Хроническая ишемия нижних конечностей с клиникой перемежающейся хромоты», 2024.

нацеленной на коррекцию того сосудистого бассейна, который сопряжен с симптоматикой.

Принципы лечения заболеваний периферических артерий у пациентов с мультифокальным атеросклерозом

Единый валидированный алгоритм определения показаний к хирургическому лечению ЗПА у пациентов с МФА пока отсутствует. В связи с этим решение о проведении реваскуляризации конечности у пациентов с симптомами перемежающейся хромоты (ПХ) рекомендуется принимать индивидуально, с учетом спектра сопутствующих заболеваний и результатов оценки риска периоперационных осложнений мультдисциплинарной сосудистой командой.

Интенсивность ПХ, при которой хирургическое вмешательство является методом выбора, четко не определена в литературе. Условным пороговым значением, отделяющим клинически выраженную ПХ от легкой степени, согласно классификации Покровского-Фонтейна, является максимальная дистанция ходьбы 200 м [7, 8]. По данным рандомизированных исследований, средняя максимальная дистанция ходьбы у пациентов, которым проводилась реваскуляризация конечности, составляла 126–196 м [9]. Однако ряд авторов описывают реваскуляризацию у пациентов с максимальной дистанцией ходьбы более 200 м [8]. Возможно, данные противоречия объясняются отсутствием стандартизированного способа оценки максимальной дистанции ходьбы: в научных исследованиях она проводится традиционно с помощью тредмил-тестирования, с постоянной скоростью ходьбы и определенным углом наклона дорожки. В условиях же реальной клинической практики такая оценка проводится далеко не всех случаях.

Реваскуляризация конечности при ЗПА остается методом выбора у пациентов с ПХ. Во многом это связывают с низкой приверженностью пациентов к тренировочной ходьбе и недостаточным эффектом медикаментозной терапии. В 2022 г. доля всех типов реваскуляризаций, выполненных по поводу ПХ, составила 42,3 % в США и 35,7 % в Канаде, среди всех вмешательств на артериях нижних конечностей [10].

Дискуссионным остается вопрос о том, имеет ли активная хирургическая тактика какие-либо долгосрочные преимущества по сравнению с консервативной терапией. Сторонники последней в этом вопросе апеллируют к высокой частоте реокклюзий вследствие гиперплазии интимы и рестеноза. Так, в крупном регистровом исследовании J. Bath et al. (2021), в которое вошли более 16000 эндоваскулярных реконструкций, выполненных по поводу ПХ в США, у 78 % пациентов в течение двух лет наблюдался рецидив симптомов заболевания [11]. В ряде исследований подтверждено более значимое увеличение дистанции ходьбы после комбинированного лечения (эндоваскулярное вмешательство в сочетании с тренировочной ходьбой) по сравнению с группой консервативного лечения. Общим ограничением данных работ является то, что срок наблюдения в них не превышал двух лет [12]. По данным рандомизированного исследования ERASE, где медианный срок оценки составил 5,4 г., данное преимущество нивелировалось к концу периода наблюдения [8]. Сравнительные исследования результатов открытых шунтирующих реконструкций с консервативной терапией при ПХ в литературе отсутствуют.

Говоря о стенооккклюзирующих поражениях аорто-подвздошного сегмента, открытая реконструкция является исторически первым и потому наиболее детально исследованным способом реваскуляризации [13]. Ее виды включают в себя одностороннее аорто-бедренное шунтирование и бифуркационное аорто-бедренное шунтирование, эндартерэктомию/тромбэктомию из аорты, подвздошных артерий или из окклюзированных синтетических шунтов, различные виды эктра-анатомических реконструкций (бедренно-бедренное перекрестное шунтирование, подключично-бедренное шунтирование и пр.). Периоперационная летальность, по данным современной литературы, составляет 2,7–4,1 %, тогда как частота рестенозов через пять лет не превышает 10 % [13]. Более того, отсутствуют данные по сравнению различных видов открытых вмешательств на аорто-подвздошном сегменте.

Результаты эндоваскулярных вмешательств на аорто-подвздошном сегменте крайне неоднородны, что связывают со множеством рентгенологических вариантов стенооккклюзирующих поражений, различных по локализации, типу и протяженности.

В частности, стеноз аорты в области бифуркации с распространением на устья общих подвздошных артерий – это сложный тип поражения, который в ходе эндоваскулярной реконсрукции требует синхронной имплантации двух стентов, для формирования «новой бифуркации», что существенно увеличивает риск рестеноза в отдаленные сроки после вмешательства (OR 5,9) [14].

Самым частым типом стенооккклюзирующих поражений аорто-подвздошного сегмента являются поражения подвздошных артерий без распространения на бифуркацию аорты (рис. 2). По данным крупного ретроспективного метаанализа сравнительных нерандомизированных исследований эндоваскулярных и открытых реконструкций аорто-подвздошного сегмента, опубликованный J.E. Indes et al. (2013) и включивший в себя 57 исследований с 1989 по 2010 гг., 30-дневная летальность была значимо выше после открытых вмешательств по сравнению с эндоваскулярными

(2,6 % против 0,7 %, p<0,001), тогда как по отдаленным результатам на всех сроках оценки (1, 3, 5 лет), напротив, открытые реконструкции достоверно превосходили эндоваскулярные. Авторы вошедших в метаанализ исследований акцентируют внимание на приоритете открытых реваскуляризаций у пациентов с факторами риска, в том числе у пациентов с ишемической болезнью сердца и хронической болезнью почек, т. е. с проявлениями МФА [15].

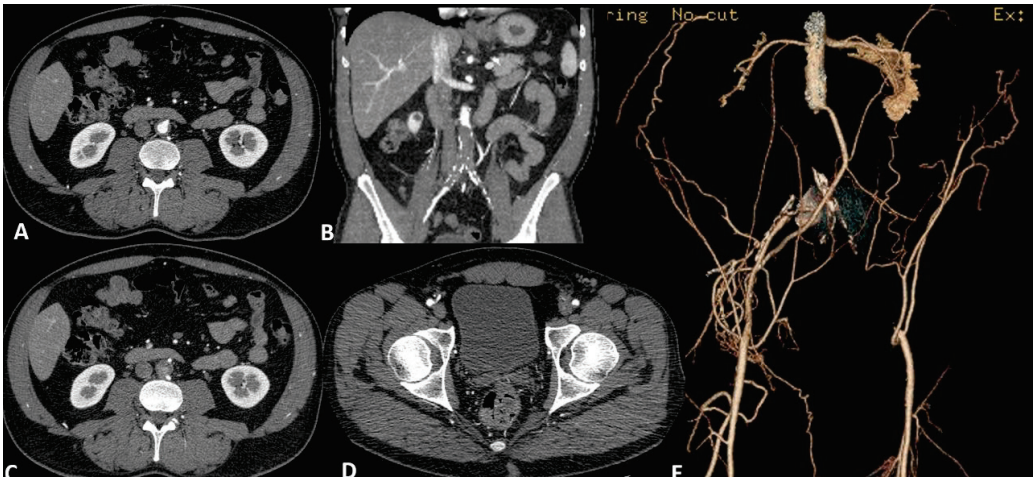

Рис. 2. КТ-ангиограмма при синдроме Лериша: объемная 3D-реконструкция (справа) при окклюзии аорто-подвздошного ствола (B, C); с сохранением просвета нижней брыжеечной артерии (A) и двусторонним заполнением общих бедренных артерий (D)

Некоторые авторы рекомендуют первично эндоваскулярный подход к лечению пациентов с любыми поражениями подвздошных артерий, в том числе протяженными и окклюзирующими, основываясь на результатах крупного ретроспективного анализа сосудистого регистра США Vascular Quality Initiative (VQI), в котором установлено, что наличие в анамнезе ранее проведенного эндоваскулярного вмешательства на подвздошных артериях не приводило к увеличению частоты тяжелых внутригоспитальных осложнений и не ухудшало отдаленный результат при выполнении им впоследствии открытой реконструкции аорто-подвздошного сегмента в случае рецидива ишемии конечности [16]. Однако проспективные исследования по данному вопросу в современной литературе отсутствуют, что не позволяет рекомендовать описанный подход к рутинному применению в клинической практике.

Сопутствующая патология. Аневризма брюшной аорты

Учитывая высокую частоту атеросклеротической этиологии аневризм, АБА нередко сочетается с ОААНК и МФА. В соответствии с данными современных рекомендаций по диагностике и лечению заболеваний аорты (ACC/AHA, 2022), у пациентов с неосложненной АБА реконструкция рекомендуется при максимальном диаметре >5,5 см у мужчин или >5,0 см у женщин. При меньших значениях размера аневризмы для снижения риска разрыва реконструкция может быть рекомендована при наличии симптомов, а также у пациентов с мешотчатой АБА и/или быстрыми темпами роста аневризмы (>0,5 см за 6 мес) [17].

В клинических испытаниях, проведенных в конце 1990-х и начале 2000-х гг., включая исследования UKSAT (UK Small Aneurysm Trial) и ADAM (Aneurysm Detection and Management) – по сравнению со стратегией ранней открытой реконструкции аневризмы, и исследования CAESAR и PIVOTAL – по сравнению с эндоваскулярными вариантами лечения аневризм на ранних стадиях, не обнаружено преимуществ в выживаемости при восстановлении аневризм аорты размером от 4,0 до 5,4 см [18–22]. Однако в исследовании ранней открытой хирургической стратегии UKSAT отдаленные исходы возможно превосходили результаты среди пациентов из групп эндоваскулярного лечения, что сами авторы связывают с более высокими показателями отказа от курения в группе ранней открытой реконструкции. В более поздних источниках предложен другой метод количественной оценки риска разрыва аневризмы путем индексации размера аневризмы по отношению к площади поверхности тела.

Примерно от 6 до 22 % АБА сопровождаются клиническими симптомами, среди которых наиболее опасными в отношении риска разрыва – боль в спине, животе или боку, иногда с иррадиацией в пах. Пациенты с такими симптомами должны быть помещены в отделение интенсивной терапии для мониторинга артериального давления, оптимизации консервативной терапии и в идеале реконструкции АБА в течение 24–48 ч для снижения риска свободного разрыва. Другие симптомы, которые требуют ускорения, хотя и не обязательно

срочного восстановления АБА, включают: болезненность при пальпации в проекции аневризмы, признаки эмболии (например, симптом синего пальца ноги) или компрессионные симптомы (например, обструктивная уропатия). R. Patel et al. (2016) установили более высокие показатели смертности у пациентов симптомными АБА в случае наблюдательной тактики по сравнению с группой плановой реконструкции [23]. Сроки проведения реконструкции симптоматических аневризм остаются спорными, однако в большинстве исследований сообщалось, что плановые операции с предшествующей оптимизацией кардиореспираторного статуса пациента ассоциированы с лучшими ранними и отдаленными результатами [24].

Мешотчатые АБА встречаются редко, что объясняет ограниченное количество данных об их естественном течении. В голландском регистре пациентов с веретенообразными и мешотчатыми АБА, авторы обнаружили, что мешотчатые аневризмы чаще встречались у женщин и с большей вероятностью были симптоматичными при меньших размерах, чем фузиформные аневризмы [25]. Из 7659 пациентов с АБА у 6,1 % АБА была мешотчатая. Из пациентов с мешотчатыми аневризмами и острыми симптомами у 25 % диаметр аневризмы был менее 5,5 см, а у 8,4 % – менее 4,5 см. Напротив, диаметр <5,5 и <4,5 см, соответственно, обнаруживался только у 8,1 и 0,6 % пациентов с веретенообразной АБА и симптомами. В рекомендациях 2017 г. по лечению АБА Общество сосудистой хирургии рекомендовало плановую реконструкцию у пациентов с мешотчатой АБА без указания пороговых значений диаметра аневризмы, вероятно, ввиду наличия ограниченных данных об их естественном течении [26]. Решение о вмешательстве должно быть индивидуализировано и основываться на анатомических особенностях пациента.

В исследованиях по наблюдению пациентов с АБА из Северной Америки, Западной Европы и Восточной Азии показано, что, хотя темпы роста аневризм вариабельны, они зависят от размера аневризмы. Так, АБА диаметром от 3,0 до 3,9 см чаще всего растут со скоростью от 1,5 до 2 мм/год, тогда как АБА от 4,0 до 5,9 см – со скоростью от 3,3 до 5,7 мм/год [27, 28]. Необходимо отметить, что во всех перечисленных исследованиях по оценке эффективности раннего открытого и эндоваскулярного лечения АБА для небольших аневризм критерием исключения был рост >7 мм за 6 мес или >10 мм за 12 мес, ассоциированные с повышенным риском разрыва. Таким образом, при оценке риска разрыва аневризмы с увеличением размера на 0,5 см за 6 мес или на 1 см за год считаются быстрорастущими и могут потребовать рассмотрения возможности реконструкции.

Первое описание открытой реконструкции АБА датируется 1952 г. Распространение эндоваскулярных подходов позволило расширить показания и проводить реконструкции у пациентов, которым открытое вмешательство противопоказано или связано с повышенным риском, в том числе с сопутствующей патологией сердца, легких, почек и др.

Первые публикации по сравнительной оценке результатов эндоваскулярной (Endovascular Abdominal Aortic Aneurysm Repair – EVAR) и открытой реконструкции АБА установили преимущество EVAR по ранней выживаемости, которое нивелировалось в отдаленные сроки [29]. Современные исследования продемонстрировали устойчивое снижение показателей смертности для EVAR в целом и гораздо меньший процент периоперационных осложнений после EVAR по сравнению с открытым восстановлением [30].

Объединенные данные из семи рандомизированных контролируемых исследований, конечной точкой в которых оценивалась частота смерти по любой причине после EVAR по сравнению с открытой операцией для инфраренальных АБА, показали, что риск периоперационной смертности гораздо ниже в группе EVAR (OR, 0,36; 95 % ДИ, 0,2–0,66). Данное преимущество сохраняется в течение 6 мес, после чего выживаемость при использовании обоих подходов становится эквивалентной. Через 8 лет у тех, кто лечился с помощью EVAR, отмечен более высокий риск смерти, связанной с аневризмой (коэффициент риска 5,12; 95 % ДИ, 1,6–16,4), вторичного вмешательства (коэффициент риска 2,1; 95 % ДИ, 1,7–2,7), разрыва аневризмы (OR 5; 95 % ДИ, 1,1–23,3) и смерти, связанной с разрывом (OR 3,6; 95 % ДИ, 1,9–6,8) по сравнению с открытым восстановлением [31].

Авторы перечисленных работ сходятся во мнении, что для определения долгосрочных результатов и формулировки рекомендаций по отбору пациентов для того или иного способа реконструкции, необходимо больше данных, а также необходимо вовлекать пациента в процесс совместного принятия решений.

Исследование EVAR-2 (UK Endovascular Aneurysm Repair 2, 2004) посвящено оценке результатов EVAR у коморбидных пациентов с высоким риском. Пациенты включались в исследование при наличии противопоказаний для открытой операции, с учетом наличия кардиальной, респираторной и/или почечной патологии [32]. Изначально у этих пациентов EVAR не улучшало выживаемость по сравнению с группой контроля без вмешательства. Однако более чем десятилетие спустя те, кто лечился с помощью EVAR, имели более низкую смертность, связанную с аневризмой (коэффициент риска 0,55; 95 % ДИ, 0,34–0,91) [33, 34].

Современные показатели периоперационной смертности у пациентов с высоким риском после EVAR заметно снизились (например, 9 % в EVAR-2 против 1,9 % в национальном реестре ACS) [32, 35]. Кроме того, в популяции Medicare доказан меньший процент послеоперационных осложнений после EVAR, которые с большей вероятностью поражают пациентов с высоким риском, такие как инфаркт миокарда, пневмония, острая почечная недостаточность и потребность в гемодиализе [36].

В случае плановой коррекции АБА предложены различные калькуляторы риска, полученные с использованием данных инициативы по качеству сосудов и группы сосудистых исследований Новой Англии [37–39].

Недавние исследования направлены на сравнение результатов открытого и эндоваскулярного подходов в лечении сложных аневризм аорты. Исследователи обнаружили, что показатели периоперационной смертности между пациентами, перенесшими открытую реконструкцию или фенестрированное эндоваскулярное лечение аневризмы брюшной аорты (Fenestrated Endovascular Aortic Repair – FEVAR) схожи у пациентов, включенных в реестр Vascular Quality Initiatives (4,7 % против 3,3 % соответственно, p=0,17) [27]. По данным ACS (2019), R.R. Varkevisser et al. обнаружили более высокие значения 30-дневной летальности после открытой реконструкции по сравнению с FEVAR (OR, 4,9; 95 % CI, 1,4–19) [40]. Риск ранних послеоперационных осложнений (инфаркт миокарда, острое повреждение почек, требующее проведения гемодиализа) регистрировался значительно чаще после открытой сложной реконструкции по сравнению с FEVAR [27, 28]. Однако частота поздних повторных вмешательств оказалась выше после FEVAR, как и частота хронической почечной недостаточности и трехлетняя смертность, не включая периоперционную летальность (коэффициент риска 1,7; 95 % ДИ 1,1–2,6) [27].

Таким образом, разнообразие хирургических подходов, анатомических вариантов поражения, различная степень сосудистого риска у пациентов с ОААНК и аневризмами, на фоне небольшого количества литературных данных по результатам применения той или иной стратегии лечения, требует индивидуализированного принятия решений в составе мультидисциплинарной команды с учетом мнения пациента.

Клинический случай

Пациент З., 73 года, обратился с жалобами на перемежающуюся хромоту в пределах 150–200 м, больше – со стороны левой нижней конечности. Пациент имеет длительный анамнез ОААНК, по поводу которого перенес два эндоваскулярных (ангиопластика и стентирование) и одно открытое вмешательство (перекрестное бедренно-бедренное шунтирование справа налево аутовеной. За три года до настоящего обращения пациент перенес нижний Q-инфаркт миокарда, аортокоронарное шунтирование, маммарокоронарное шунтирование (установлено три шунта), а за два года – острое нарушение мозгового кровообращения в бассейне средней мозговой артерии и вертебробазилярном бассейне.

Из анамнестических данных также необходимо отметить отягощенную по сердечно-сосудистым заболеваниям наследственность, стаж курения более 50 лет по 20 сигарет в сутки, ожирение и недавний (до 3 мес) закрытый перелом обеих лодыжек слева без смещения отломков. На момент госпитализации пациент получал гиполипидемическую, антиагрегантную, антикоагулянтную и гипотензивную терапию.

Объективно пульсация от уровня общей бедренной артерии (ОБА) не определяется справа и слева, чувствительность сохранена, отеки и трофические нарушения не определяются. Лабораторные данные – без особенностей. По данным компьютерной ангиографии брахиоцефальных артерий (БЦА) выявлена окклюзия левой внутренней и наружной сонных артерий, стеноз правой позвоночной артерии до 60 %, без гемодинамической значимости. По данным ультразвукового исследования: атеросклеротические бляшки в БЦА описаны как нестабильные, на интракраниальном уровне – гипоперфузии, признаки коллатерализации кровотока слева.

Пациенту выполнена мультиспиральная компьютерная ангиография брюшного отдела аорты и артерий нижних конечностей, по данным которой установлены атеросклероз аорты и ее ветвей, фузиформная аневризма инфраренального отдела брюшной аорты (42 мм), справа – окклюзия поверхностной бедренной артерии (ПБА), слева – окклюзия общей и наружной подвздошных, стеноз ОБА до 50 %, ПБА – до 40 % (рис. 3).

В соответствии с действующими Национальными рекомендациями по диагностике и лечению заболеваний артерий нижних конечностей (2024), а также рекомендациями Европейского общества сосудистых хирургов (ESVS, 2024), учитывая наличие распространенного поражения аортоподвздошного и бедренного сегментов в сочетании с аневризмой инфраренальной аорты, неэффективности предшествующего эндоваскулярного лечения, пациенту выполнена открытая операция: резекция инфраренальной аорты, аортобедренобедренное протезирование, эндартерэктомия из устья ГБА и ОБА справа [1, 2]. Интраоперационные данные совпали с данными КТ-ангиографии. Интраоперационных и ранних послеоперационных осложнений не отмечено. На контрольной мультиспиральной компьютерной ангиографии после операции аортобедрен-

ный протез проходим, проксимальный и дистальный анастомозы – без значимых стенозов. Пациент выписан в удовлетворительном состоянии с рекомендациями по консервативной терапии. Через 6 мес после вмешательства отмечает существенное улучшение: увеличение дистанции безболевой ходьбы более 4 км.

Рис. 3. Исходная компьютерная ангиограмма аорты и артерий нижних конечностей пациента З., 73 года

Таким образом, успешная открытая реваскуляризация брюшной аорты и артерий нижних конечностей возможна у пациентов высокого риска с генерализованным атеросклерозом после неэффективных эндоваскулярных вмешательств.

Конфликт интересов. Авторы заявляют об отсутствии конфликта интересов.

Conflict of interests. The authors declare no conflict of interests.

Источник финансирования. Авторы заявляют об отсутствии внешнего финансирования при проведении исследования.

Funding source. This study was not supported by any external sources of funding.

Соответствие нормам этики. Исследование одобрено локальным этическим комитетом. Пациентами подписано информированное согласие на публикацию данных, полученных в результате исследований.

Compliance with ethical principles. The study was approved by the Local Ethics Committee. All patients signed informed consent for publication of data from the studies.

Список литературы / References

1. Батлук Т.И., Тарловская Е.И., Арутюнов Г.П. и др. Клинический регистр по изучению популяции пациентов с выявленным мультифокальным атеросклерозом на территории Российской Федерации и стран Евразии – КАММА. *Комплексные проблемы сердечно-сосудистых заболеваний*. 2023;12(2):6–13. DOI: 10.17802/2306-1278-2023-12-2-6-13. [Batluk T.I., Tarlovskaya E.I., Arutyunov G.P. and others. The clinical registry for the study of the population of patients with revealed multifocal atherosclerosis in the territory of the Russian Federation and the countries of Eurasia is KAMMA. *Complex problems of cardiovascular diseases*. 2023;12(2):6–13. DOI: 10.17802/2306-1278-2023-12-2-6-13. (In Russ.)].

2. Bhatt D.L., Steg P.G., Ohman E.M., et al. International prevalence, recognition, and treatment of cardiovascular risk factors in outpatients with atherothrombosis. *JAMA*. 2006;295:180–9. DOI: 10.1001/jama.295.2.180.

3. Suárez C., Zeymer U., Limbourg T., et al. Influence of polyvascular disease on cardiovascular event rates. Insights from the REACH registry. *Vasc Med*. 2010;15:259–65. DOI: 10.1177/1358863x10373299.

4. Aboyans V., Ricco J.B., Bartelink M.E.L. et al. 2017 ESC Guidelines on the diagnosis and treatment of peripheral arterial diseases, in collaboration with the European Society for Vascular Surgery (ESVS). *Eur Heart J*. 2018;39:763–816. DOI: 10.1093/eurheartj/ehx095.

5. Nordanstig J.A., George A.B., Jonathan R., et al. European Society for Vascular Surgery (ESVS) 2024 Clinical Practice Guidelines on the Management of Asymptomatic Lower Limb Peripheral Arterial Disease and Intermittent Claudication. *European Journal of Vascular and Endovascular Surgery*. 2024;67(1):9–96. DOI: 10.1016/j.ejvs.2023.08.067.

6. Koelemay M.J.W., van Reijen N., van Dieren S., et al. Editor's Choice – Randomised Clinical Trial of Supervised Exercise Therapy vs. Endovascular Revascularisation for Intermittent Claudication Caused by Iliac Artery Obstruction: The SUPER study. *Eur J Vasc Endovasc Surg*. 2022;63(3):421–429. DOI: 10.1016/j.ejvs.2021.09.042.

7. Klaphake S., Fakhry F., Rouwet E.V., et al. Long-term Follow-up of a Randomized Clinical Trial Comparing Endovascular Revascularization Plus Supervised Exercise with Supervised Exercise Only for Intermittent Claudication. *Ann Surg*. 2022;276(6):E1035–E1043. DOI: 10.1097/SLA.0000000000004712.

8. Lindgren H.I.V., Qvarfordt P., Bergman S., Gottsäter A. Primary Stenting of the Superficial Femoral Artery in Patients with Intermittent Claudication Has Durable Effects on Health-

Related Quality of Life at 24 Months: Results of a Randomized Controlled Trial. *Cardiovasc Intervent Radiol*. 2018;41(6):872–881. DOI: 10.1007/s00270-018-1925-0.

9. Li B., Rizkallah P., Eisenberg N., et al. Rates of Intervention for Claudication versus Chronic Limb-Threatening Ischemia in Canada and United States. *Ann Vasc Surg*. 2022;82:131–143. DOI: 10.1016/j.avsg.2021.10.068.

10. Bath J., Lawrence P.F., Neal D., et al. Endovascular interventions for claudication do not meet minimum standards for the Society for Vascular Surgery efficacy guidelines. *Journal of Vascular Surgery*. 2021;73(5):1693–1700.e3. DOI: 10.1016/j.jvs.2020.10.067.

11. Pandey A., Banerjee S., Ngo C. et al. Comparative Efficacy of Endovascular Revascularization Versus Supervised Exercise Training in Patients with Intermittent Claudication: Meta-Analysis of Randomized Controlled Trials. *JACC Cardiovasc Interv*. 2017;10(7):712–724. DOI: 10.1016/j.jcin.2017.01.027.

12. Crawford E.S., Bomberger R.A., Glaeser D.H., et al. Aortoiliac occlusive disease: factors influencing survival and function following reconstructive operation over a twenty-five-year period. *Surgery*. 1981;90(6):1055–1067.

13. Vértes M., Juhász I.Z., Nguyen T.D. et al. Stent Protrusion >20 mm Into the Aorta: A New Predictor for Restenosis After Kissing Stent Reconstruction of the Aortoiliac Bifurcation. *Journal of Endovascular Therapy*. 2018;25(5):632–639. DOI: 10.1177/1526602818794959.

14. Indes J.E., Pfaff M.J., Farrokhyar F. et al. Clinical Outcomes of 5358 Patients Undergoing Direct Open Bypass or Endovascular Treatment for Aortoiliac Occlusive Disease: A Systematic Review and Meta-Analysis. *J Endovasc Ther*. 2013;20:443–455. DOI: 10.1583/13-4242.1.

15. DeCarlo C., Latz C.A., Boitano L.T. et al. An Endovascular-First Approach for Aortoiliac Occlusive Disease is Safe: Prior Endovascular Intervention is Not Associated with Inferior Outcomes after Aortofemoral Bypass. *Annals of Vascular Surgery.* 2021;70:62–69. DOI: 10.1016/j.avsg.2020.07.023.

16. Isselbacher E.M., Preventza O., Hamilton B.J.3rd, et al. Peer Review Committee Members. 2022 ACC/AHA Guideline for the Diagnosis and Management of Aortic Disease: A Report of the American Heart Association. *American College of Cardiology Joint Committee on Clinical Practice Guidelines.* 2022;146(24):e334–e482. DOI: 10.1161/CIR.0000000000001106.

17. De Bruin J.L., Baas A.F., Buth J., et al. Long-term outcome of open or endovascular repair of abdominal aortic aneurysm. *N Engl J Med*. 2010;362:1881–1889. DOI: 10.1056/NEJMoa0909499.

18. Becquemin J.P., Pillet J.C., Lescalie F., et al. A randomized controlled trial of endovascular aneurysm repair versus open surgery for abdominal aortic aneurysms in low- to moderate-risk patients. *J Vasc Surg*. 2011;53:1167–1173.e1161. DOI: 10.1016/j.jvs.2010.10.124.

19. Lederle F.A., Freischlag J.A., Kyriakides T.C., et al. Outcomes following endovascular vs open repair of abdominal aortic aneurysm: a randomized trial. *JAMA*. 2009;302:1535–1542. DOI: 10.1001/jama.2009.1426.

20. Lederle F.A., Freischlag J.A., Kyriakides T.C., et al. Long-term comparison of endovascular and open repair of abdominal aortic aneurysm. *N Engl J Med*. 2012;367:1988–1997. DOI: 10.1056/NEJMoa1207481.

21. Lederle F.A., Kyriakides T.C., Stroupe K.T., et al. Open versus endovascular repair of abdominal aortic aneurysm. *N Engl J Med*. 2019;380:2126–2135. DOI: 10.1056/NEJMoa1715955.

22. Patel R., Sweeting M.J., Powell J.T., et al. Endovascular versus open repair of abdominal aortic aneurysm in 15-years' follow-up of the UK endovascular aneurysm repair trial 1 (EVAR trial 1): a randomised controlled trial. *Lancet*. 2016;388: 2366–2374. DOI: 10.1016/S0140-6736(16)31135-7.

23. Herman C.R., Charbonneau P., Hongku K., et al. Any non-adherence to instructions for use predicts graftrelated adverse events in patients undergoing elective endovascular aneurysm repair. *J Vasc Surg*. 2018;67:126–133. DOI: 10.1016/j.jvs.2017.05.095.

24. Schermerhorn M.L., O'Malley A.J., Jhaveri A., et al. Endovascular vs. open repair of abdominal aortic aneurysms in the Medicare population. *N Engl J Med*. 2008;358:464–474. DOI: 10.1056/NEJMoa0707348.

25. Beckerman W.E., Tadros R.O., Faries P.L., et al. No major difference in outcomes for endovascular aneurysm repair stent grafts placed outside of instructions for use. *J Vasc Surg*. 2016;64:63–74.e62. DOI: 10.1016/j.jvs.2016.01.034.

26. O'Donnell T.F.X., Boitano L.T., Deery S.E., et al. Open versus fenestrated endovascular repair of complex abdominal aortic aneurysms. *Ann Surg*. 2020;271:969–977. DOI: 10.1097/SLA.0000000000003094.

27. Jones A.D., Waduud M.A., Walker P., et al. Metaanalysis of fenestrated endovascular aneurysm repair versus open surgical repair of juxtarenal abdominal aortic aneurysms over the last 10 years. *BJS Open*. 2019;3:572–584. DOI: 10.1002/bjs5.50178.

28. Walsh K., O'Connor D.J., Weaver F., et al. Survival after endovascular therapy in patients with ruptured thoracic aortic diseases: results from the Global Registry for Endovascular Aortic Treatment Registry. *J Vasc Surg*. 2020;72:1544–1551. DOI: 10.1016/j.jvs.2020.02.022.

29. Varkevisser R.R.B., Swerdlow N.J., de Guerre L., et al. Five-year survival following endovascular repair of ruptured abdominal aortic aneurysms is improving. *J Vasc Surg*. 2020;72:105–113.e4. DOI: 10.1016/j.jvs.2019.10.074.

30. Antoniou G.A., Antoniou S.A., Torella F. Editor's choice – endovascular vs. open repair for abdominal aortic aneurysm: systematic review and meta-analysis of updated peri-operative and long term data of randomised controlled trials. *Eur J Vasc Endovasc Surg*. 2020;59:385–397. DOI: 10.1016/j.ejvs.2019.11.030.

31. Brown L.C., Epstein D., Manca A., et al. The UK Endovascular Aneurysm Repair (EVAR) trials: design, methodology

and progress. *Eur J Vasc Endovasc Surg*. 2004;27:372–381. DOI: 10.1016/j.ejvs.2003.12.019.

32. EVAR trial participants. Endovascular aneurysm repair and outcome in patients unfit for open repair of abdominal aortic aneurysm (EVAR trial 2): randomized controlled trial. *Lancet*. 2005;365:2187–2192. DOI: 10.1016/S0140-6736(05)66628-7.

33. Sweeting M.J., Patel R., Powell J.T., et al. Endovascular repair of abdominal aortic aneurysm in patients physically ineligible for open repair: very long-term follow-up in the EVAR-2 randomized controlled trial. *Ann Surg*. 2017;266:713–719. DOI: 10.1097/SLA.0000000000002392.

34. Adkar S.S., Turner M.C., Leraas H.J., et al. Low mortality rates after endovascular aortic repair expand use to high-risk patients. *J Vasc Surg*. 2018;67:424–432.e421. DOI: 10.1016/j.jvs.2017.06.107.

35. Schermerhorn M.L., O'Malley A.J., Jhaveri A., et al. Endovascular vs. open repair of abdominal aortic aneurysms in the Medicare population. *N Engl J Med*. 2008;358:464–474. DOI: 10.1056/NEJMoa0707348.

36. Bertges D.J., Neal D., Schanzer A., et al. The Vascular Quality Initiative Cardiac Risk Index for prediction of myocardial infarction after vascular surgery. *J Vasc Surg*. 2016;64:1411–1421.e4. DOI: 10.1016/j.jvs.2016.04.045.

37. Eslami M.H., Rybin D., Doros G., et al. Comparison of a Vascular Study Group of New England risk prediction model with established risk prediction models of in-hospital mortality after elective abdominal aortic aneurysm repair. *J Vasc Surg*. 2015;62:1125–1133.e1122. DOI: 10.1016/j.jvs.2015.06.051.

38. Eslami M.H., Rybin D.V., Doros G., et al. External validation of Vascular Study Group of New England risk predictive model of mortality after elective abdominal aorta aneurysm repair in the Vascular Quality Initiative and comparison against established models. *J Vasc Surg*. 2018;67:143–150. DOI: 10.1016/j.jvs.2017.05.087.

39. Varkevisser R.R.B., O'Donnell T.F.X., Swerdlow N.J., et al. Fenestrated endovascular aneurysm repair is associated with lower perioperative morbidity and mortality compared with open repair for complex abdominal aortic aneurysms. *J Vasc Surg*. 2019;69:1670–1678. DOI: 10.1016/j.jvs.2018.08.192.

Поступила 05.07.2025
Принята 13.07.2025
Опубликована 31.10.2025

Received 05.07.2025
Accepted 13.07.2025
Publication 31.10.2025

Авторы

Тадевосян Рубен Эдуардович – врач, сосудистый хирург, «Скандинавия АВА-ПЕТЕР», Санкт-Петербург, Россия, rubo27@rambler.ru,
https://orcid.org/0009-0007-7059-9492

Апресян Артур Юрьевич – канд. мед. наук, доцент, «Скандинавия АВА-ПЕТЕР», Санкт-Петербург, Россия, au apresyan@mail.ru,
https://orcid.org/0000-0002-4499-9085

Authors

Tadevosyan Ruben E. – Physician, Vascular Surgeon, "Scandinavia AVA-PETER", St. Petersburg, Russia, rubo27@rambler.ru,
https://orcid.org/0009-0007-7059-9492

Apresyan Artur Yu. – Candidate of Medical Sciences, Associate Professor, "Scandinavia AVA-PETER", St. Petersburg, Russia, au apresyan@mail.ru,
https://orcid.org/0000-0002-4499-9085